

Синдром Марфана

ВЫПОЛНИЛА: СТУДЕНТКА 1 ГР.
1 МЕД. ФАКУЛЬТЕТА
АРАКЕЛЯН Л.В.
ПРЕПОДАВАТЕЛЬ: ГРЕЧАНИНА
Ю.Б

Синдром Марфана (СМ), или Марфана-Ашара – это наследственное заболевание соединительной ткани с преимущественным поражением сердечно-сосудистой системы, скелета и органа зрения.


Частота СМ в популяции составляет от 1:3000 до 1:15000.


Впервые этот синдром описан французами – в 1896 г., педиатром Антонином Бернардом Марфаном, и в 1902 г. терапевтом Эмилем Шарлем Ашаром.



Существует интересный факт, что первая девушка модель – Лесли Хорнби, которая послужила прототипом образа всех моделей, имела синдром Марфана.

Как, установлено, что ряд всемирно известных людей страдали синдромом Марфана, среди них следует упомянуть президента США А. Линкольна и великого скрипача Паганини.





KNOWHISTORY.RU

Н. Паганини, Ш. де Голль, Г.Х. Андерсен,
А. Линкольн.

ЭТИОЛОГИЯ И ПАТОГЕНЕЗ.

СМ относят к наследственным болезням соединительной ткани с **аутосомно-доминантным типом наследования**.

Молекулярной основой заболевания является **нарушение синтеза одного из белков соединительной ткани - фибриллина**, который в норме придает ей эластичность и сократимость.

При СМ вследствие дефицита фибриллина или его аномального строения соединительная ткань обладает повышенной растяжимостью и теряет способность выдерживать физиологические нагрузки.

Ген фибриллина-1 располагается на длинном плече хромосомы 15, и картирован в локусе 15q21.

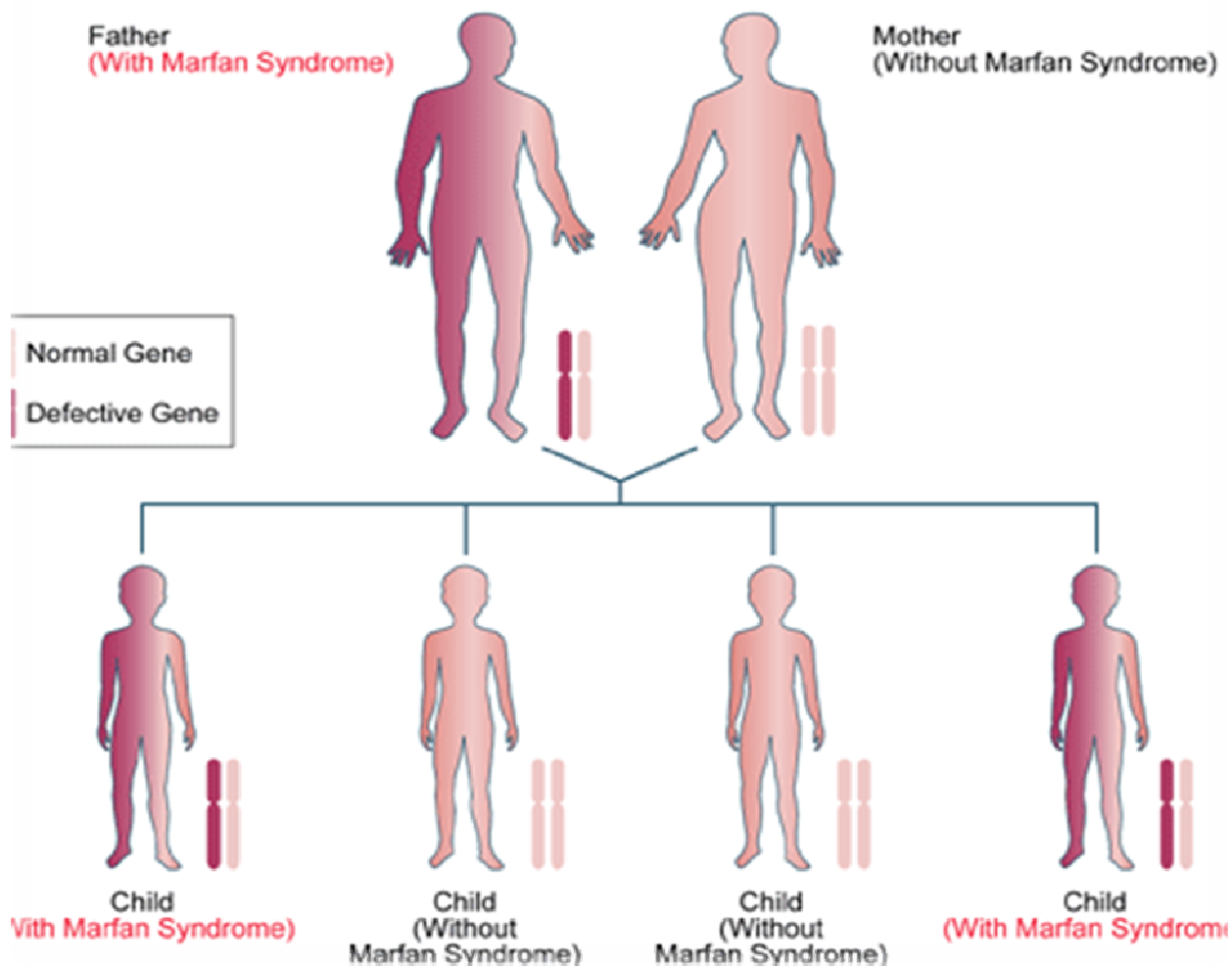
Приблизительно в 75% случаев заболевание передается по наследству, остальные 25% вызываются спорадическими мутациями.

Следует сказать, что СМ обладает выраженной генетической гетерогенностью.



При вступлении в брак 1 больного и 1 здорового родителя вероятность рождения больных детей – 50%.

Inheritance of Marfan Syndrome



В настоящее время в различных семьях идентифицировано более 550 мутаций.

Среди обнаруженных мутаций в гене FBN1 57% – миссенс мутации, 18% – фреймшифт (сдвиг рамки считывания), 16% – сплайс сайт, и 8% – нонсенс мутации.

Чаще всего при классическом СМ имеет место мутация в одном из доменов FBN1 (epidermal growth factor (EGF)-like domain), ответственных за связывание кальция с фибриллин. Вследствие этого «незащищенный» кальцием фибриллин теряет устойчивость к протеазам, что приводит к дестабилизации микрофибрилл и нарушению их функции.

Патологические изменения в одном и том же локусе могут обуславливать разнообразные клинические проявления – от стертой формы с поражением одной из систем организма до классической развернутой.



КЛАССИФИКАЦИЯ.

I. Форма:

1. Стертая: слабо выраженные изменения в одной, двух системах.
2. Выраженная:
 - а) слабо выраженные изменения в трех системах.
 - б) выраженные изменения хотя бы в одной системе (ограниченная форма).
 - в) выраженные изменения в двух, трех системах и более.

II. Характер течения:

1. Прогрессирующий.
2. Стабильный.

III. Генетическая характеристика:

1. Семейная форма (тип наследования).
2. Первичная мутация.



IV. Клинические варианты:

1. Болезнь Марфана (присутствие трех классических признаков, семейный характер заболевания).
2. Синдром Марфана (наличие стертых форм с положительными нижеперечисленными диагностическими тестами).
3. Марфаноподобный синдром

По МКБ-10 CM относится к классу XVII: Врожденные аномалии [пороки развития], деформации и хромосомные нарушения; разделу Q87.: Другие уточненные синдромы врожденных аномалий [пороков развития], затрагивающих несколько систем и имеет код Q87.4.



КЛИНИКА.

Поскольку фибриллин находится в соединительной ткани различных органов, симптоматика СМ многосистемна и разнообразна. *При этом наиболее часто наблюдается сочетанное поражение сердечно-сосудистой системы, скелета и органа зрения.*

Естественно, тяжесть состояния и прогноз при СМ зависят, прежде всего, от степени поражения сердца и сосудов.

Изменения сердечно-сосудистой системы отмечаются у большинства больных.

Их основная причина – потеря способности стенок артерий и клапанных структур сердца выдерживать естественные гемодинамические нагрузки.



ССС.

Наиболее частая *сердечная патология* при СМ – **недостаточность митрального клапана**. Обычно наблюдается поражение эластических структур створок и сухожильных нитей клапана с развитием его пролабирования и его недостаточности.

Эта дисфункция митрального клапана рано или поздно у многих перерастает в умеренную или тяжелую митральную недостаточность, требующую хирургической коррекции.

Реже бывает **аортальная и трикуспидальная недостаточность**. Стенозы клапанов для СМ не характерны. В связи с наличием у больных клапанных пороков, заболевание часто осложняется инфекционным эндокардитом.



Патологические процессы со стороны **аорты** при СМ. Расширяется корень аорты, ее клапанное кольцо и синус Вальсальвы. Развивающаяся вследствие этого относительная аортальная недостаточность нередко приводит к кардиомегалии и тяжелой левожелудочковой недостаточности.

Самым грозным осложнением является развитие **расслаивающей аневризмы аорты с внутривещной гематомой**, проявляющееся выраженным болевым синдромом и тяжелыми гемодинамическими нарушениями, что зачастую является причиной смерти **больных СМ**.

Идентичные, но менее выраженные изменения могут быть и в легочной артерии.

Так как при СМ сосудистая патология генерализованная, поражается эластическая ткань всех сосудов. Аневризмы могут возникать не только в различных отделах аорты, крупных ветвях легочной артерии, но и в венечных, сонных, лучевых, локтевых, бедренных, мозговых и других сосудах.



СКЕЛЕТ.

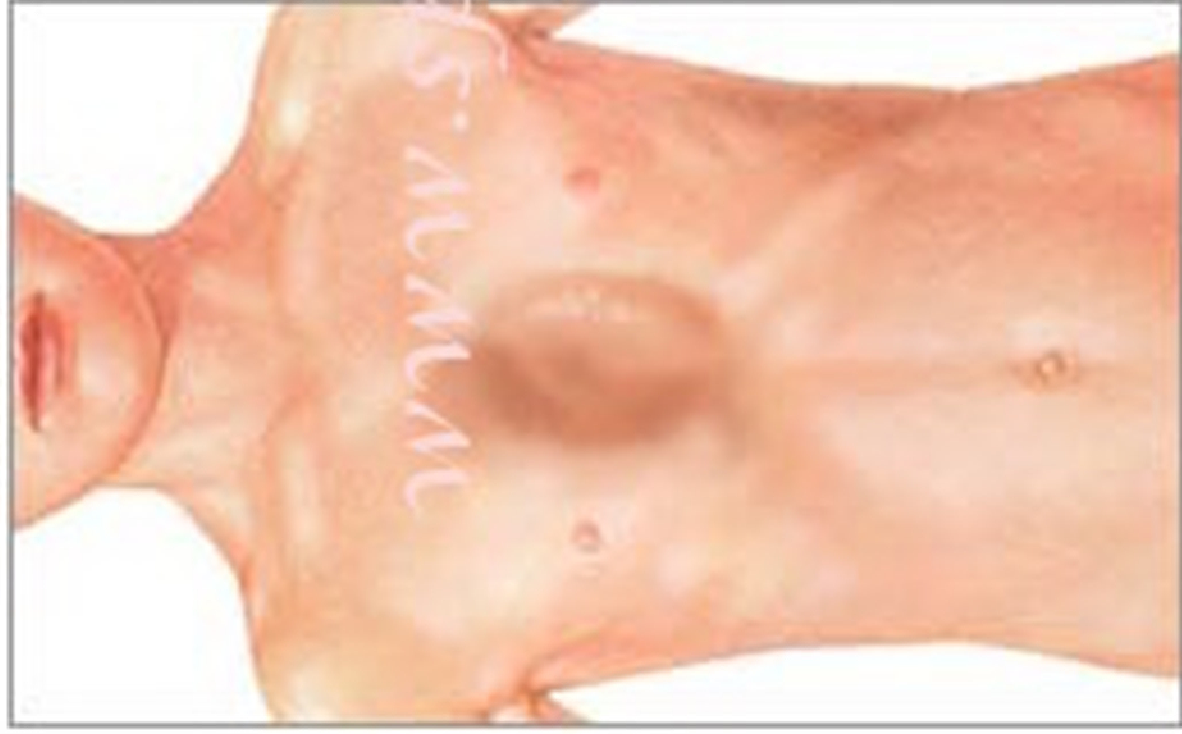Проявления со стороны скелета наблюдаются у 2/3 пациентов.

- высокий рост, астеническое телосложение,
- долихостеномелию, долихоцефалию,
- прогнатию, "готическое" небо,
- деформация грудины («куриная» грудь или грудь «сапожника»),
- арахнодактилию,
- сколиозы и спондилолистезы, кифосколиозы,
- нарушение функции суставов, плоскостопие,
- протрузию вертлужной впадины, дисфункцию височно-нижнечелюстного сустава.

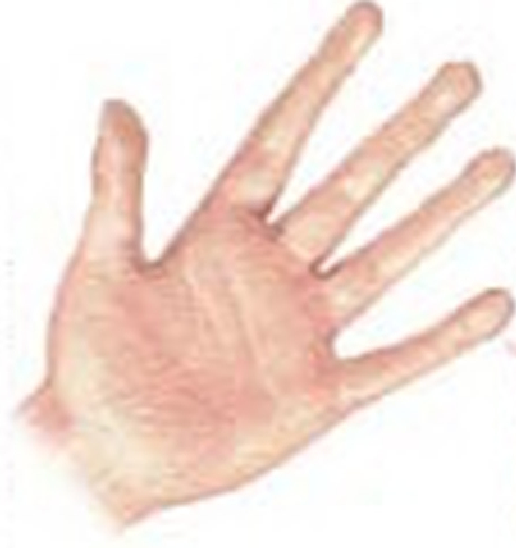Характерным является *внешний вид больных*: длинные и тонкие конечности с такими же пальцами, длинные, узкие ногти, «птичье лицо» (большой нос и маловыраженный подбородок).



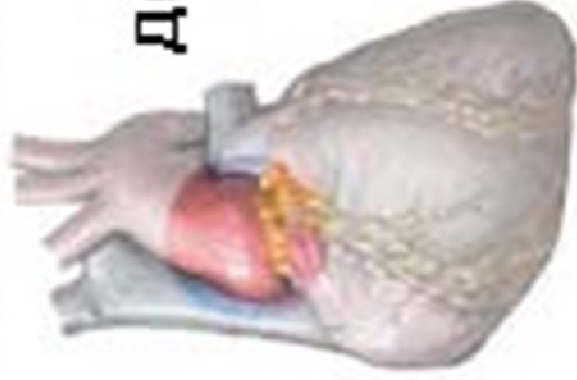
**Воронкообразная
грудь**

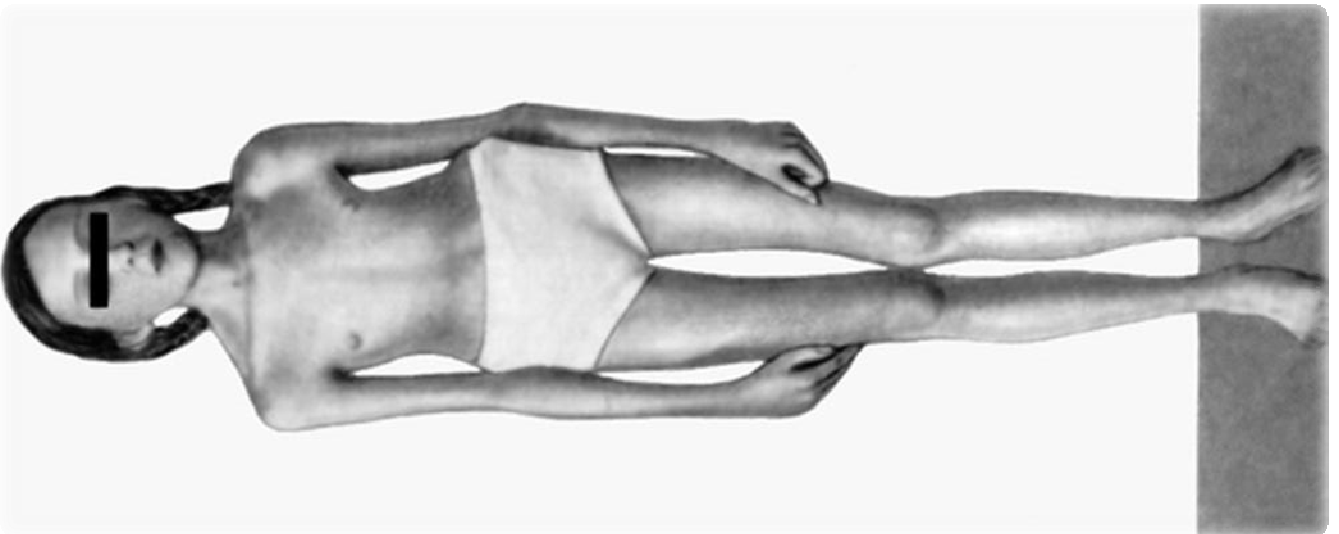
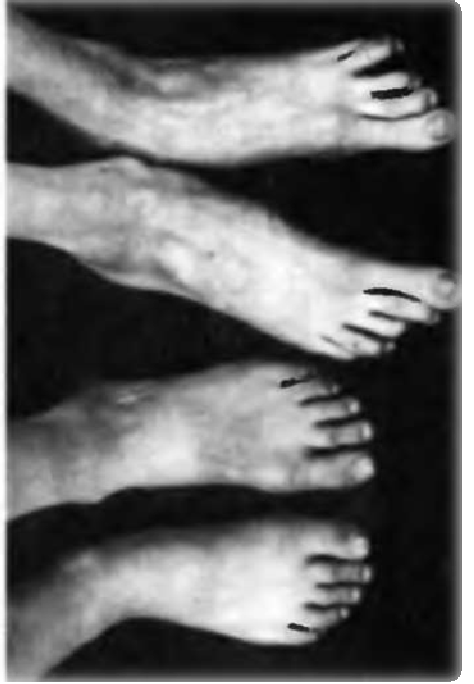
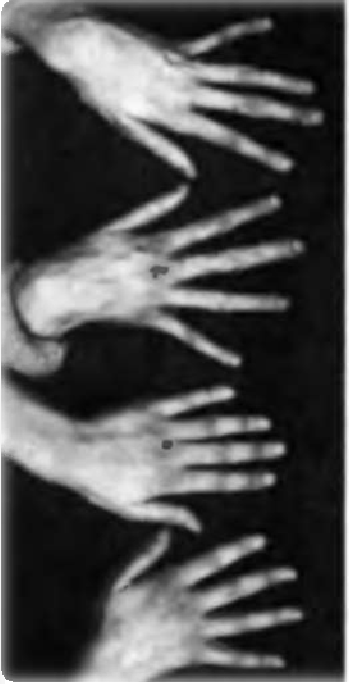
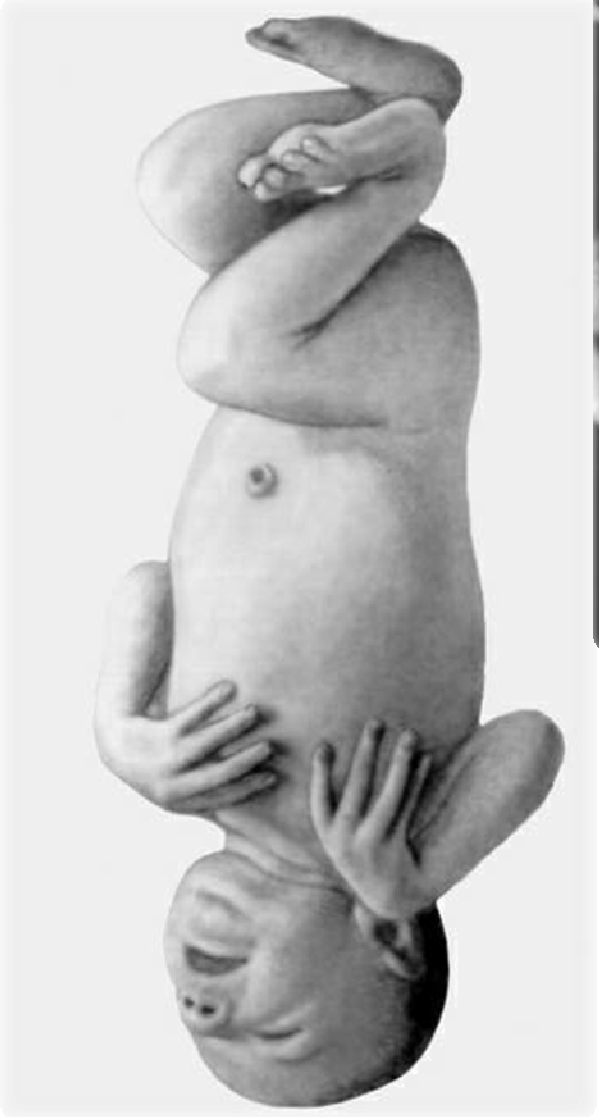Арахнодактилия



**Дилатация
аорты**





ИЗВЕСТНЫ СЛЕДУЮЩИЕ ФЕНОТИПИЧЕСКИЕ ДИАГНОСТИЧЕСКИЕ ТЕСТЫ СМ:

- соотношение кисть-рост > 11%;
 - отношение размаха рук к росту > 1,05;
 - длина среднего пальца > 10 см;
 - отношение длины верхнего сегмента тела к нижнему < 0,86;
 - индекс телосложения Варги (ИВ) < 1,5
- ИВ = масса тела, г / (рост, см)² - возраст, годы / 100



ВЕСЬМА ЧАСТО ПРИ СМ БЫВАЮТ ПОЛОЖИТЕЛЬНЫМИ ТЕСТЫ НА АРАХНОДАКТИЛИЮ:

а) тест большого пальца Steinberg: согнутый 1-й палец выступает за мягкие ткани кисти.

При рентгенографии кисти с приведенным большим пальцем его фаланга выступает за скелет метакарпальных костей.

б) тест запястья Walker-Murdoch:

При обхватывании запястья другой.

При арахнодактилии 1-й и 5-й пальцы соединяются друг с другом.



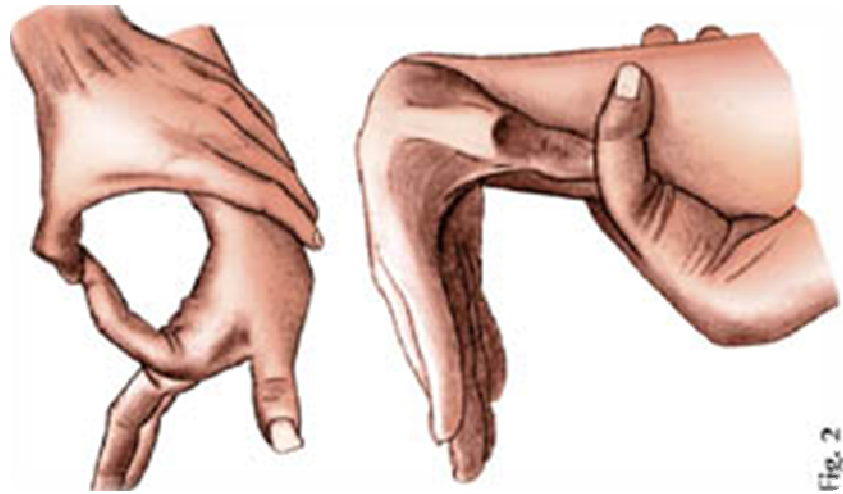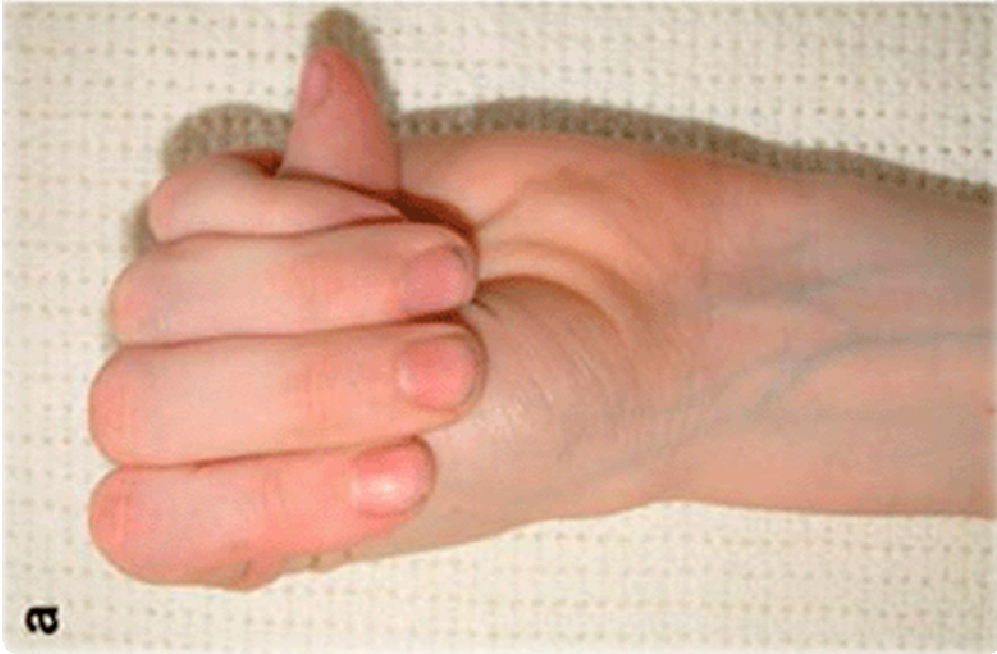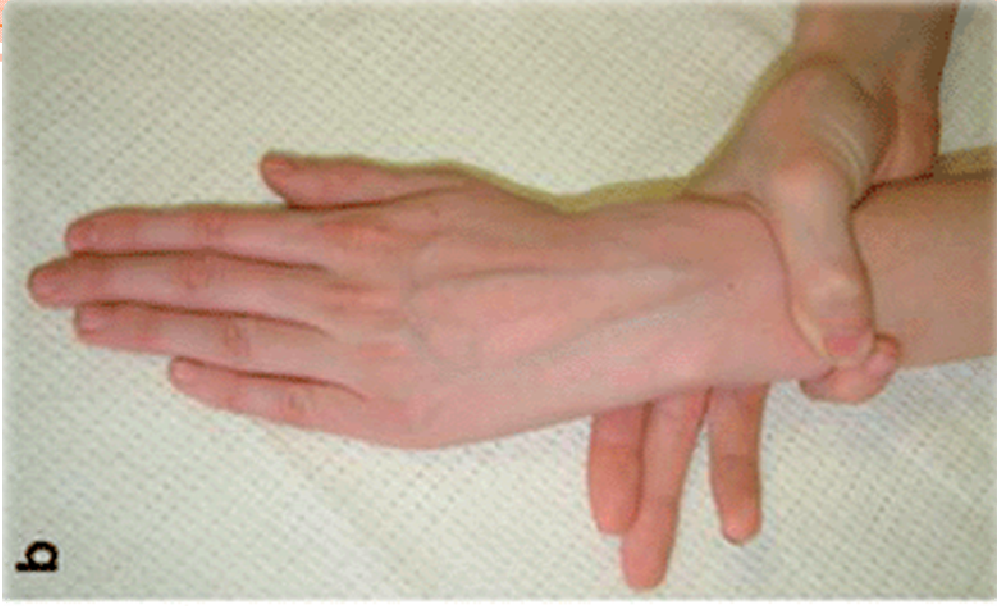


Fig. 2



ОФТАЛЬМОЛОГИЧЕСКИЕ ПРИЗНАКИ.

Наиболее часто встречается миопия различной степени, гипоплазия радужки, цилиарной мышцы и пигментной каймы зрачкового края, эктопия хрусталиков кверху, внутрь или кнаружи, реже – изменение калибра сосудов сетчатки, катаракта, зрачковая перепонка, косоглазие, дегенерация сетчатки, врожденная или вторичная глаукома.

Эктопия хрусталиков вследствие надрывов, разрывов и деструкции связок постоянно прогрессирует, что отражается на зрительных функциях и плохо поддается коррекции очками.

Наиболее часто эта патология хрусталиков встречается в среднем школьном возрасте, носит двусторонний характер, но степень ее выраженности может быть различной.



НЕРЕДКО ПРИ СМ НАБЛЮДАЮТСЯ ПОРАЖЕНИЯ СО СТОРОНЫ ДРУГИХ ОРГАНОВ И СИСТЕМ:

- **Легких:** поликистоз, эмфизема, спонтанный пневмоторакс);
- **Желудочно-кишечного тракта:** висцероптоз, недостаточность кардии;
- **Почек** (аплазия, поликистоз).

Помимо этого, у больных СМ чаще, чем в общей популяции выявляют рецидивирующие паховые и бедренные грыжи, варикозное расширение вен, разрыв межпозвоночных связок, образования межпозвоночных грыж, опущение мочевого пузыря, матки, атрофические изменения кожи, эктазию твердой мозговой оболочки в пояснично-крестцовом отделе и т.д.

Последний симптом считается одним из наиболее важных критериев диагностики заболевания



ДИАГНОСТИКА. ДОПОЛНИТЕЛЬНЫЕ МЕТОДЫ ИССЛЕДОВАНИЯ.

1. Лабораторные.

Наиболее точным лабораторным признаком СМ является *генетическая идентификация мутаций в гене FBN1.*

+ показатели почечной экскреции метаболитов соединительной ткани: оксипролина, оксилизилгликозаминов, гликозаминогликанов и их фракционного состава (увел., как повышенный распад коллагена, а его уровень может определять тяжесть заболевания).

2. Электрокардиография.

3. Рентгенография.

4. Компьютерная томография.

5. Ангиография.

6. Эхокардиография.

7. Магнитно-резонансная томография (МРТ)

8. Генеалогический анализ.



ДИАГНОСТИЧЕСКИЕ ПРИЗНАКИ СИНДРОМА МАРФАНА.

Системы	Большие критерии	Малые критерии
1. Костно-суставная	<ol style="list-style-type: none">1. Килевидная деформация грудной клетки.2. Воронкообразная деформация грудной клетки, требующая хирургич. лечения.3. Отношение длины верхнего сегмента тела к нижнему $< 0,86$, или размаха рук к росту $> 1,05$.4. Положительные «тест запястья» и «тест большого пальца».5. Сколиоз (> 200) или Спондилолистез.6. Ограничение разгибания в локтевом суставе ($< 170^\circ$).7. Плоскостопие.8. Протрузия вертлужной впадины.	<ol style="list-style-type: none">1. Воронкообразная деформация грудной клетки, не требующая хирургического лечения.2. Гипермобильность суставов.3. Высокое небо и неровно растущие зубы.4. Характерное лицо: долихоцефалия, гипоплазия скуловых костей, глубоко посаженные глаза, ретрогнатия, опущенные вниз внешние уголки глаз.

<p>2. Зрение.</p>	<p>1. Эктопия хрусталиков.</p>	<p>1. Уплотнение роговицы. 2. Увеличение аксиального размера глазного яблока (причина миопии). 3. Гипоплазия радужки или цилиарной мышцы.</p>
<p>3. ССС.</p>	<p>1. Дилатация корня аорты. 2. Расслоение восходящей аорты.</p>	<p>1. Пролапс митрального клапана. 2. Дилатация легочного ствола при отсутствии клапанных пороков, периф. стеноза легочных сосудов или другой причины до 40 лет. 3. Кальцификация митрального кольца до 40 лет. 4. Дилатация или расслоение иных участков аорты в возрасте до 50 лет.</p>
<p>4. Дыхательная.</p>	<p>Нет.</p>	<p>1. Спонтанный пневмоторакс. 2. Апикальные пузыри.</p>
<p>5. Кожа.</p>	<p>Нет.</p>	<p>1. Атрофические стрии. 2. Рецидивирующие грыжи.</p>

<p>6. Твердая мозговая оболочка</p>	<p>1. Эктазия в пояснично-крестцовом отделе.</p>	<p>Нет.</p>
<p>7. Генетические признаки</p>	<p>1. Наличие критериев у родителей, детей или сибсов. 2. Мутации, характерные для СМ в гене фибриллина 1. 3. Наследование гаплотипа FBN1, сцепленного с диагностированным СМ в семье.</p>	<p>Нет.</p>

Согласно «Генетской нозологии» для диагноза СМ необходимо, как минимум, наличие по одному большому критерию в двух системах и одного малого в третьей.



ЛЕЧЕНИЕ. *Консервативное.*

Так как ведущая причина смерти больных СМ - разрыв расслаивающей аневризмы аорты, то консервативное лечение направлено в первую очередь на его предотвращение.

Еще в начале 70-х годов прошлого столетия было показано, что риск расслоения аорты у больных с СМ можно снизить путем длительного применения *β -блокаторов* (пропранолол, атенолол и метопролол).

При наличии непереносимости или противопоказаний к применению β -блокаторов используют *антагонисты кальция или ингибиторы ангиотензин превращающего фермента (АПФ)*.

Стимуляция преждевременного полового созревания при помощи *гормонотерапии* может затормозить дальнейший рост и уменьшить проявления СМ у очень высоких детей.



Хирургическое.

В настоящее время при СМ в основном применяется **два типа вмешательств на аорте:**

1. комбинированная трансплантация по Bentall, при которой пересаживают корень аорты и ее клапан,
2. операции, сохраняющие аортальный клапан.

5-летняя и 10-летняя выживаемость при операции по Bentall - 80% и 60% соответственно, а операции с сохранением аортального клапана еще более эффективны: 5-летняя выживаемость превышает 90% .



СИНДРОМ МАРФАНА И БЕРЕМЕННОСТЬ.

Беременность при СМ опасна, по крайней мере, по двум причинам.

1. Имеется риск наследования заболевания, который составляет 50%.
2. Во время беременности и в раннем послеродовом периоде у больной женщины резко увеличивается риск расслаивающей аневризмы аорты и возникновения инфекционного эндокардита .

Причина расслоения - увеличение ОЦК, аорто-кавальная компрессия и гормональные изменения.

Риск этого осложнения возрастает пропорционально увеличению срока беременности.

Роды через естественные родовые пути возможны у женщин, не имеющих выраженной патологии сердечно-сосудистой системы и диаметр аорты, не превышающий 4 см.



ДИСПАНСЕРНОЕ НАБЛЮДЕНИЕ.

В целях предотвращения прогрессирования заболевания и профилактики осложнений необходимо:

1. Регулярное наблюдение квалифицированных специалистов многопрофильной клиники.
2. Постоянный прием бета-адреноблокаторов (при отсутствии абсолютных противопоказаний).
3. Периодическое выполнение ЭхоКГ, МРТ или КТ для контроля диаметра аорты и клапанных пороков.
4. Профилактика инфекционного эндокардита в течение 6 месяцев после оперативного лечения, а также при имеющихся пороках клапанов.



ПРОГНОЗ.

Продолжительность и качество жизни больных СМ в основном зависит от объема и выраженности поражения сердечно-сосудистой системы, скелета и глаз.

Приемлемым для них является низкий или средний уровень физической активности.

Из-за риска сердечно-сосудистых осложнений, развития пневмоторакса и возможной дислокации хрусталиков, им **не рекомендуется заниматься контактными видами спорта и подводным плаванием**. Оперированные пациенты имеют еще больше ограничений, особенно, если принимают антикоагулянты. Раннее начало лечения таких больных позволяет значительно увеличить продолжительность и улучшить качество их жизни.

Без лечения средняя продолжительность жизни составляет 32+/-16 лет. *При проведении полноценного лечения* этот показатель увеличивается до 60 и более лет.



The background is a dark blue-grey color. On the left side, there are three vertical stripes: a thin orange line, a wider grey line with a fine grid pattern, and another thin orange line. Several orange circles of varying sizes are scattered on the left side, overlapping the stripes and the text.

*Спасибо за
внимание!*